

Licenciado:
José David Prado Vásquez
Director General del Deporte y la Recreación
MINISTERIO DE CULTURA Y DEPORTES
Su Despacho

Respetable Licenciado Prado Vásquez:

De la manera más atenta me dirijo a usted con el propósito de presentarle mi informe de actividades mensuales conforme a lo estipulado en el **Contrato de Prestación de Servicios Técnicos DGDR-029-228-2021** aprobado mediante el **Acuerdo Ministerial Número 9-2021 correspondiente al mes de Junio del presente año**, y para el cobro de mis honorarios estoy presentando la factura **Serie: A5CEE31C Número de DTE: 3073658388**.

ACTIVIDADES REALIZADAS:


- a) Brindar apoyo en la ejecución de actividades establecidas para el programa Niñez; si es necesario con herramientas de telecomunicación a través de los diferentes medios sociales de la Dirección General del Deporte y la Recreación.
- b) Apoyar en la promoción de actividades relacionadas con el programa Niñez dentro del contexto cultural y social de las comunidades atendidas;
- c) Brindar apoyo para promover la participación de voluntarios en las actividades programadas.
- d) Apoyar como facilitador y animador de actividades de deporte, recreación y actividad física.
- e) Apoyar a todos los programas del Departamento de Programación Sustantivas cuando se le requiera.
- f) Apoyar en capacitaciones y reuniones de trabajo cuando se le convoque;
- g) Brindar apoyo en la presentación de un informe mensual de las actividades ejecutadas con su respectivo consolidado de participantes por grupo etario y género.
- h) Apoyar y participar en la realización de eventos especiales y otras actividades que la Dirección de Áreas Sustantivas le asigne.

RESULTADOS OBTENIDOS:

1. Se elaboró planificaciones para los entrenamientos de fútbol con los niños, para la nueva normalidad.
2. Se elaboró planificaciones de golpeo, conducción y dominio del balón.
3. Se elaboró planificación de coordinación, equilibrio, pase, recepción del balón.
4. Se elaboró la planificación de los principios de juego y principios generales.
5. Se participó en la promoción de Centros de Actividad Física para apertura de Centros.
6. Se participó en reuniones para realizar la metodología de atención de niños para la nueva normalidad.



Luis Alberto Herrera Mejía



Vo.Bo.



13/05/2021 11:25 No: 56062
LUIS ALBERTO HERRERA MEJIA
EDAD: 66 AÑOS
EST: ANGIO TAC CEREBRAL
REF: A SU MEDICO REFERENTE.



Centro Ra
IN



GUATEMALA, 13 DE MAYO DE 2021

INFORME DE TOMOGRAFIA

PACIENTE: LUIS ALBERTO HERRERA MEJIA
EDAD: 66 AÑOS

A:
SU MEDICO TRATANTE
PRESENTE.

ANGIOTOMOGRAFIA COMPUTADA MULTICORTE CEREBRAL CON RECONSTRUCCIONES 3D Y SOFT BONE

CON EQUIPO HELICOIDAL MULTICORTE OPTIMA 660 DE GENERAL ELECTRIC DE ULTIMA TECNOLOGIA y alta resolucion e impresion laser FUJIFILM DRYPLX PLUS se realizaron cortes axiales desde la base hasta la convexidad del craneo con inyector automatico (medio de contraste no ionico al 60%) a una velocidad de 3 cc por segundo con un delay de 15 segundos y un volumen de 100 cc, cortes de 0.625 mm a 0.65 segundos de velocidad obteniendo reconstrucciones 3D, SSD, MIP.

Identificamos hiperostosis frontal interna.

Las cisternas de la base, circunmesencefalicas, y espacios sub aracnoideo de la convexidad estan obliterados.

Existe neumoencefalo asi como gas en las astas temporales de los ventriculos laterales.

El sistema ventricular levemente dilatado sin causa obstructiva, hay valvula de derivacion ventriculo peritoneal derecha en buena posicion.

En la region occipital derecha hay zona de hemorragia intra axial que mide 10 x 10 mm, en MIP y Color confirmamos los hallazgos.

Los ganglios basales no muestran alteraciones.

El mesencefalo es normal.

Hay calcificaciones fisiologicas de la glandula pineal, habenua y plexos corooides.

La silla turca es normal.

El cerebello no muestra alteraciones.

El cuarto ventriculo esta estrecho.

Las orbitas son normales.

ANGIOTAC:

Observamos al poligono de willis con las arterias que lo conforman a plenitud siendo normales.

Las arterias cerebrales medias en sus diferentes porciones no muestran alteraciones, la cerebral anterior y posterior son normales.

Los senos venosos visualizados sin alteraciones.

No hay datos de MAVS o tumores de tipo vascular.

Hay estrechez importante de la carotida interna derecha a nivel del xifon carotideo, sugerimos Doppler para mejor valoracion, hay hallazgo similar en la interna izquierda.

CONCLUSIÓN:

HIPEROSTOSIS FRONTAL INTERNA.

EDEMA CEREBRAL DIFUSO.

NEUMOENCEFALO + GAS EN LAS ASTAS TEMPORALES DE LOS VENTRICULOS LATERALES.

SISTEMA VENTRICULAR DILATADO.

VALVULA EN BUENA POSICION.

CUARTO VENTRICULO ESTRECHO.

CAROTIDA INTERNA DERECHA COMO DESCRITA.

DR. IVAN E. CHANG C.
MEDICO RADIOLOGO

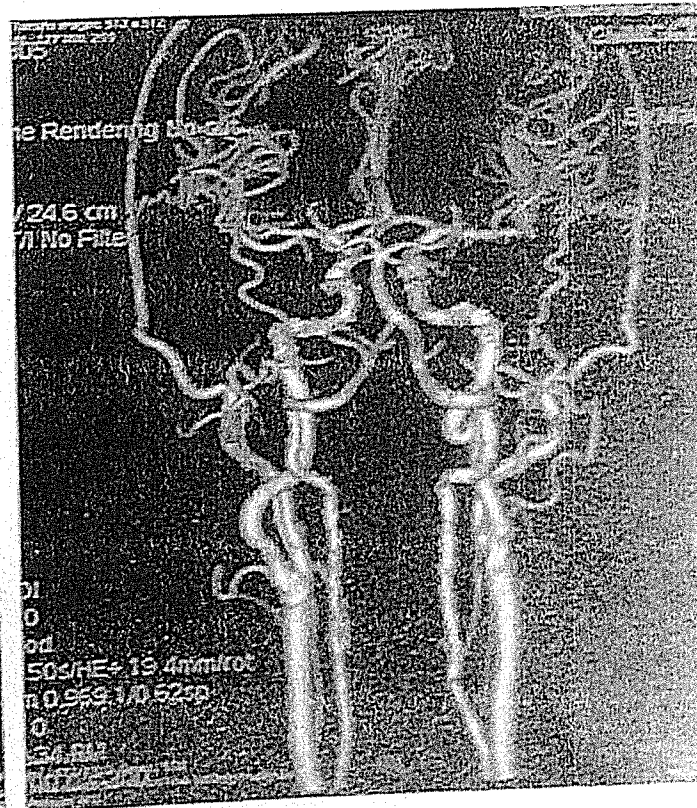
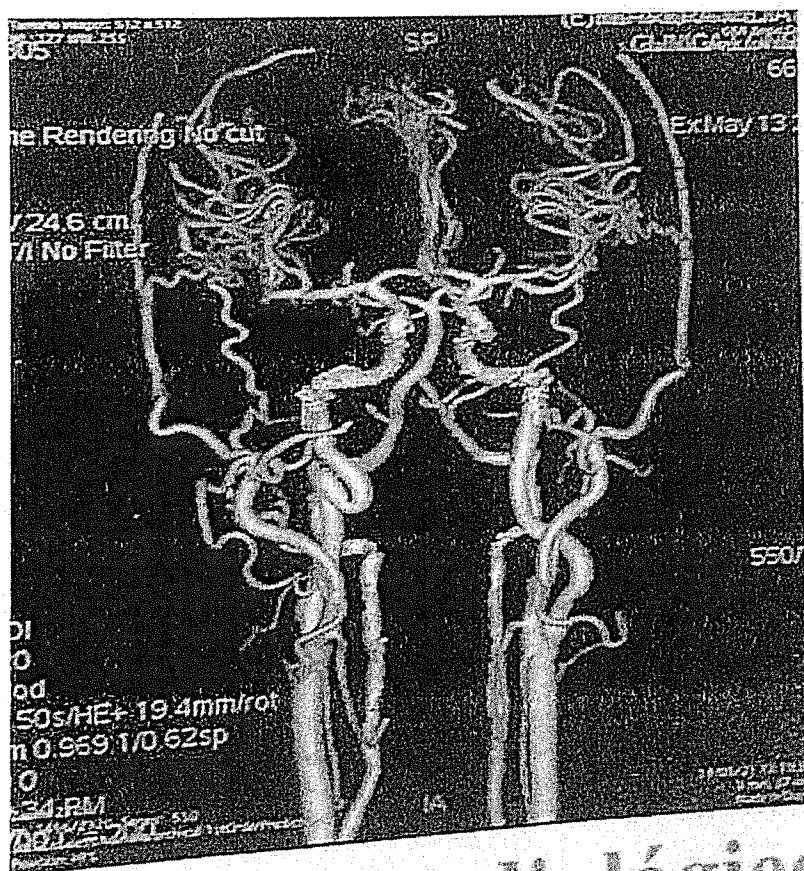
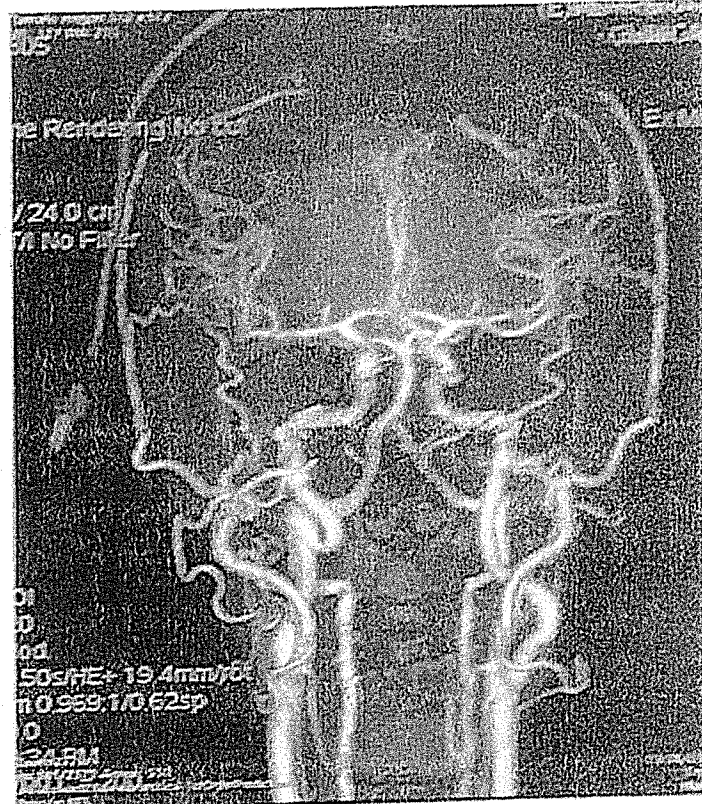
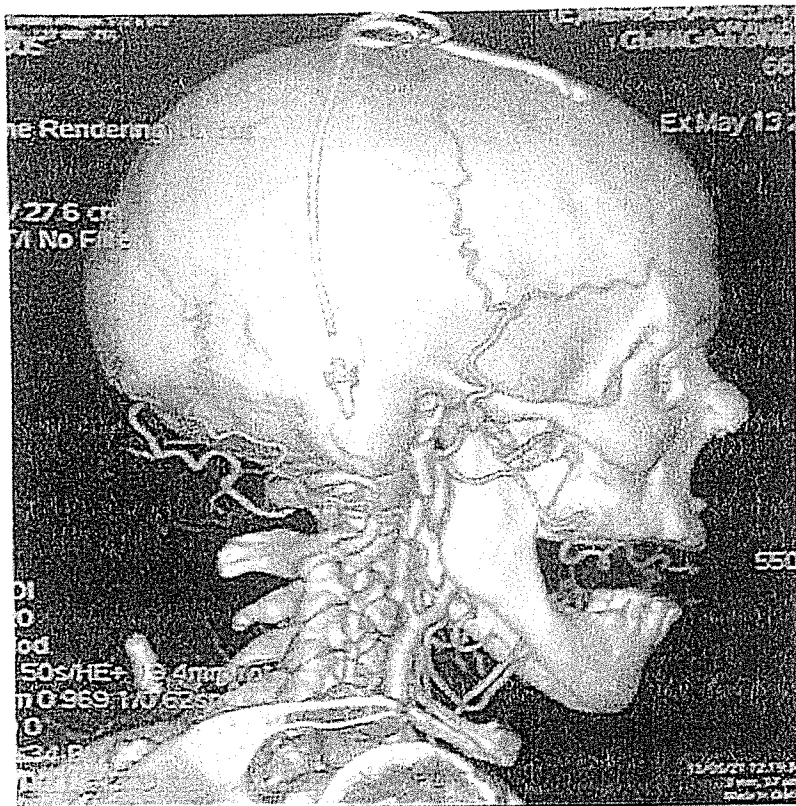
JM/MO+2

Nuevo Acceso: 8a. Calle 3-37 Zona 1
(1/2 hora de parqueo Gratis
en nuestras instalaciones)
Visitenos en:
www.clinicalondresguatemala.com
E-mail: clinlondres@intelnet.net.gt

PBX: 2494-2929

3395-8996





Centro Radiológico Clínica Londres